Aus der Universitäts-Augenklinik Basel
Direktor: Professor Dr. A. Brückner

Über Lymphosarkom und Retothel-Sarkom der Orbita

Inaugural-Dissertation

zur Erlangung der Doktorwürde der medizinischen Fakultät
der Universität Basel

vorgelegt von

Edouard Meyrat
med. pract. aus Basel

1943

Druck von Ernst Ganzmann-Hofer, Basel
Laufenstraße 18

Aus der Universitäts-Augenklinik Basel
Direktor: Professor Dr. A. Brückner

Über Lymphosarkom und Retothel-Sarkom der Orbita

Inaugural-Dissertation

zur Erlangung der Doktorwürde der medizinischen Fakultät
der Universität Basel

vorgelegt von

Edouard Meyrat
med. pract. aus Basel

1943

Druck von Ernst Ganzmann-Hofer, Basel
Laufenstraße 18

Von der medizinischen Fakultät Basel genehmigt
auf Antrag von Professor Dr. A. Brückner.

Tag der Promotion: 10. Juni 1943.

R. UNIV.
BIBLIOTHEEK
LEIDEN

Einleitung

Unter der Mannigfaltigkeit der Augenleiden stellen die Sarkome eine ziemlich seltene Erkrankung dar. Betrachtet man aber die Statistiken der Orbitaltumoren, so findet man das Sarkom in mehr als 50 % der Fälle beteiligt. Von diesen Sarkomen sind (nach *Birch-Hirschfeld)* ungefähr 25 % Rundzellsarkome. Diese Zahl würde noch ansteigen, sähe man nicht von jenen pseudoleukämischen Orbitalgeschwülsten ab, die dank der besonderen anatomischen Verhältnisse (Fehlen von eigentlichen orbitalen Lymphgefäßen) die Orbita, gleichsam passiv hinausgeschoben und aufgestaut, infiltrativ durchsetzen können und so den Charakter der Malignität vortäuschen *(Meller)*. Diese Feststellung ist aber von untergeordneter Bedeutung, da ja dem Wort „Rundzellsarkom" keineswegs eine histologisch und klinisch wohl begrenzte Geschwulstgruppe entspricht.

In der vorliegenden Arbeit soll vor allem auf die Sarkome des lymphatischen und reticuloendothelialen Gewebes eingegangen werden. Die differentialdiagnostisch wichtigen Erkrankungen werden daher nur kurz in ihren hauptsächlichen Charakteristika gestreift:

Keinerlei Schwierigkeiten bietet wohl die Abtrennung der Leukämien, die durch ihre klinischen Symptome (Fieber, Milzschwellung, Blutbild) gekennzeichnet sind.

Als atypisch verlaufende Leukämie wird das Chlorom oder die Chloroleukämie betrachtet. Die Symptome entsprechen denjenigen der akuten Leukämie, wenn auch der charakteristische Blutbefund erst in fortgeschrittenen Stadien in Erscheinung tritt. Am Auge finden wir als Haupt- und Frühsymptom den Exophthalmus. Bei

Auftreten an der Schädelbasis kommt es zu Erscheinungen von Seiten der Gehirnnerven. Die grünlich gefärbten, etwa durchschimmernden Tumoren gehen aus vom Knochenmark. Bevorzugt ist der Schädel; aber auch Rippen und Wirbelkörper werden befallen. Die grünliche Färbung stammt von einer diffusen Pigmentierung des Gewebes, die noch ungeklärt ist. Die Erkrankung ist selten und befällt vorwiegend Kinder in den ersten zehn Jahren. Multiples Auftreten und aggressives Wachstum werden angegeben, aber keinerlei Metastasierung.

Schwieriger wird die Abgrenzung bei den pseudoleukämischen Prozessen der Orbita. Das Blutbild bleibt nach *Stock* dauernd annähernd normal, hingegen kann in fortgeschrittenen Stadien auch ein Übergang in Leukämie vorkommen. Etwa beteiligt sich die Bindehaut mit lymphomatösen Wucherungen. Wichtig gegenüber anderen Orbitaltumoren ist die generalisierte Drüsenschwellung. Die eigentliche Diagnose ergibt sich aber erst aus der histologischen Untersuchung, die die typische Hyperplasie des lymphatischen Gewebes aufzeigt.

Einer generalisierten Schwellung der Lymphdrüsen begegnet man ferner auch bei der Hodgkin'schen Krankheit (Malignes Granulom). Die Wucherung betrifft hier aber nicht die lymphoiden Zellen, sondern jugendliche Bindegewebszellen. Daher der Name Granulom. Die Erkrankung, deren Aetiologie noch ungewiß ist, aber sicher auf bacterio-toxischer Basis beruht, ist gekennzeichnet durch ihre klinischen Symptome, wie periodisches Fieber, Milzschwellung, positive Diazo-Reaktion, Blutbild (Eosinophilie, Überwiegen der Monozyten über die Lymphozyten, eventuell Leukozytose und sekundäre Anämie), ferner das Auftreten in mittlerem Lebensalter. Auch hier ist die histologische Untersuchung wichtig.

Die symmetrische Affektion der Tränen- und Speicheldrüsen *(Mikulicz)* ist ebenfalls ätiologisch noch nicht gesichert. Wahrscheinlich handelt es sich um eine milde Form der Tuberkulose, aber auch Lues und Systemerkrankungen des lymphatischen Apparates werden verantwortlich gemacht.

Ferner sind noch die infektiös granulomatösen Lymphomatosen zu erwähnen, bei denen stets an eine Tuberkulose oder Lues zu denken ist.

Lymphosarkom und Retothelsarkom werden später eingehend besprochen. Hier sei nur kurz auf das beiden Tumorformen gemeinsame aggressive Wachstum und die Metastasierung hingewiesen. Die Lymphdrüsen verbacken und führen zu Kompressionserscheinungen und Zirkulationsstörungen. Allgemein ist bezüglich des klinischen Verhaltens zu sagen: Die Unterscheidung dieser vorläufig mehrheitlich histologisch getrennten Geschwulstformen bietet große Schwierigkeit und es kommt vor, daß eine aus Probeexzision gestellte Diagnose auf Lymphosarkom später in Retothelsarkom abgewandelt werden muß. Auch der im Folgenden geschilderte Fall wurde lange für ein Lymphosarkom gehalten. Da sich aber die beiden Geschwulstformen hinsichtlich Ausgangspunkt, Symptomatologie, Verlauf und Strahlenempfindlichkeit sehr ähnlich sind, so darf der klinischen Abgrenzung keine übertriebene Bedeutung beigemessen werden.

Eigene Beobachtung

Familienanamnese:

Vater mit 73 Jahren an Altersschwäche gestorben. Mutter mit 68 Jahren an Darmkatarrh gestorben. In der Familie keine Tbc, keine Lues und keine Tumoren. Ebenso fehlen Augen- und Stoffwechselerkrankungen.

Persönliche Anamnese:

1859 Patientin M. G., geboren 1859, lebte bis ca. 1910 in Ostpreußen und siedelte dann nach Basel über. Angeblich war sie nie augenkrank.

1923 führte sie ein andauerndes Augentränen zum Arzt und es wurde ein chronisches Trachom diagnostiziert.

1926 wurde in München das rechte Tränenröhrchen geschlitzt. Seit

1927 befindet sie sich in Behandlung der Basler Augenpoliklinik.

1931 wurden beidseits die Plicae exzidiert. Damaliger Visus: R $^{6}/_{12}$, L $^{6}/_{6}$.

1937 Exstirpation des rechten Tränensackes infolge Dacryocystitis chronica. Im unteren Fornix finden sich stets einige Trachomfollikel.

1941 Exzision eines solchen Follikels, der histologisch das typische Bild eines Trachomfollikels bietet.

1941 29. Dezember: Letzte poliklinische Kontrolle ohne Erhebung eines besonderen Befundes.
Soweit die Augenanamnese; im Übrigen war die Patientin nie ernstlich krank.

Neues Leiden:

16. 1. 1942, Befund der Augenpoliklinik: Ptosis L + Heberparese. Bericht des Nervenambulatoriums: Abschwächung bis Fehlen einzelner Reflexe. In Frage kommen: Arteriosklerotische Erweichung im Oculomotoriuskerngebiet, eventuell Lues.

17. 1. Senkung normal (11, 23 nach 1 und 2 Stunden).

21. 1. Wassermann-, Citochol- und Kahn'sche Reaktion negativ.

26. 1. Zwischen linkem Bulbus und oberem Orbitalrand läßt sich eine deutliche, unscharf begrenzte Resistenz palpieren. Auch nach hinten ist keinerlei Abgrenzung nachweisbar. Der Augapfel ist leicht nach unten verdrängt, ein Exophthalmus besteht nicht. (Nach Hertel beidseits = 13). Keinerlei Störung der Bulbusmotilität. Derbe Schwellung der präauricularen Lymphdrüse rechts. Auch die submaxillaren Drüsen bds. leicht vergrößert. Im Urin nichts Pathologisches.

Blutbild:

Eryth (Mill)	Hb	Index	Leuko-zyten	Neutrophile segm.	stab.	Besonderes
4,700	78	0,84	12100	70,0	1,5	Anisozytose

Eos	Bas	Ly.zyten	Pl. z.	Monozyten
1,0	0,5	19,0	0,5	4,5

28. 1. Eintritt in die Basler Augenklinik.

30. 1. Die Radiographie des Thorax zeigt beidseitige Vergrößerung der Hilusdrüsen.

Es muß eine Systemerkrankung des lymphatischen Apparates angenommen werden. Lues wird bei negativer WaR ausgeschlossen. Hodgkin ist in diesem Alter bei fehlender Bluteosinophilie wenig wahrscheinlich. Ebensowenig Tbc. Am wahrscheinlichsten ist ein Lymphosarkom. Eine genaue Diagnose kann aber nur durch Probeexzision gestellt werden. Die Senkung ist nunmehr mit 19/42 nach 1 und 2 Std. erhöht.

Status praesens:

Das linke Auge ist durch Herabhängen des Oberlids völlig geschlossen. Unscharf begrenzte Resistenz zwischen Bulbus und oberem Orbitalrand, nicht ganz nußgroß, indolent.

Visus: R $^{6}/_{12} - {}^{6}/_{9}$, L $= {}^{6}/_{12}$.

Conjunctivae: Leicht injiziert. Bds. Status nach Trachoma inveteratum.

Corneae: Glatt und spiegelnd.

Vorderkammern: Tief und klar.

Irides: oB. Pupillen und Reaktionen oB.

Medien: Cataracta senilis incipiens.

Fundus centralis: oB.

Intraocularer Druck oB.

Präauriculare Drüse rechts walnußgroß.

Submaxillare Drüsen rechts und links vergrößert.

Leber: 4 Querfinger unterhalb des Rippenbogens.

30. 1. Exzision des Orbitaltumors durch Herrn *Dr. Bürki.* Nach Horizontalschnitt längs des oberen Orbitalrandes erscheint hinter der Fascia tarsoorbitalis eine grauweisse, sulzige Masse. Das Tumorgewebe ist so zundrig, daß es mit dem Exenterationslöffel ausgelöffelt werden muß. Eine Exstirpation in toto erweist sich als unmöglich. Vernähen der Wunde nach Einlegen eines Vioformgazedrains.

31. 1. Patientin hat keine Schmerzen, steht auf.

Der nachfolgende histologische Befund über das Tumorgewebe wurde mir von Herrn Prof. *Roulet** zur Verfügung gestellt:

Histologischer Befund:

Das Tumorgewebe besteht aus dichtliegenden, etwas eckig beschaffenen Zellen, die eine gewisse Ähnlichkeit besitzen mit den Elementen von Reaktionszentren eines Lymphfollikels. Sie sind groß, lassen stellenweise protoplasmatische Ausläufer erkennen, die miteinander verbunden sind, und enthalten einen großen, rundlich ovalen Kern mit scharf konturierter Kernmembran und mit 1 — 2 großen Nukleolen. Sie zeigen ziemlich reichliche Teilungsfiguren sowie starke Schwankungen hinsichtlich des Chromatingehaltes. Gelegentlich werden haufenweise Pyknosen angetroffen. Sie durchsetzen zuweilen in sehr deutlicher Weise netzartig die Wand kleiner Arterien und infiltrieren das Fettgewebe der Orbita oft aufs dichteste. In versilberten Präparaten sieht man, daß diese Zellen sich einem feinfaserigen Gerüst anlehnen, die einzelnen Fäserchen folgen den Zellumrissen; gewisse Elemente können von feinsten Fäserchen umsponnen werden. Im Großen und Ganzen ist die Faserneubildung sehr intensiv, sie führt in gewissen Bezirken zu einer starken Verdichtung.

In einem Bröckel, welches noch einen kleinen Teil der Tränendrüse enthält, ist eine ähnliche geschwulstmäßige Infiltration nachzuweisen; die Geschwulstelemente durchsetzen die einzelnen Interstitien zwischen den Drüsenläppchen, welche durch Druck-Atrophie allmählich zu Grunde gehen. Es sind hier die Geschwulstelemente durch einen besonders dunklen Kern charakterisiert, allerdings sind dabei auch sehr viele Typen mit großen, hellen Kernen in deutlichem, engmaschigem, synzytialem Verband nachweisbar. In einzelnen Gebieten liegen in diesen zelligen Maschen wie abgestoßen pyknotische Zellgruppen.

Auf Grund dieses Befundes muß man eine Tumorform annehmen, die als Retothelsarkom zu bezeichnen ist, also jener Form der Geschwülste des reticuloendothelialen Apparates, die von den Reticulumzellen ausgeht.

---

9. 2. Beginn der Röntgentherapie (ambulant).

21. 2. Entlassung der Patientin aus der Augenklinik. Bis zu diesem Datum blieb die Temperatur andauernd leicht subfebril. Patientin fühlte sich subjektiv wohl. Trotzdem zunehmende Abmagerung und Anschwellen weiterer Drüsen.

Status beim Austritt:

Leichte Ptosis des linken Oberlids; der Levator erwies sich bei der Operation als völlig infiltriert. Die Operationsnarbe ist schön verheilt, ein Tumor nicht mehr zu palpieren. Bulbusmotilität ungestört

---

* Herrn Professor Roulet möchte ich an dieser Stelle für die überaus liebenswürdige Unterstützung ganz besonders danken.

Drüsen: präauriculär R walnußgroß.
submaxillär R und L kirschgroß.
Angeschwollen sind ferner die Drüsen der rechten Axilla, sowie der Leiste R und L.
Leber: Hart, vergrößert, 5 Querfinger unter dem Rippenbogen. Milz nicht palpabel.
Alle Drüsen sind relativ scharf begrenzt, indolent. Haut verschieblich darüber.
BD 205 / 105
Die Patientin verbleibt in poliklinischer Kontrolle und die Röntgentherapie wird fortgesetzt.

6. 3. Conjunctivitis subacuta links.
Die präauriculare Drüsenschwellung ist verschwunden.

15. 7. Eintritt der Patientin ins Basler Bürgerspital (Prof. *R. Staehelin)* unter der Diagnose: Insufficientia cordis und Colitis. Die Abmagerung ist fortgeschritten. Dyspnoe. Am Hals starke Venenstauung. Extremitäten: Starke Varizen und Knöchelödeme. Im Übrigen entspricht der jetzige Status demjenigen beim Austritt aus der Augenklinik.
Senkung normal (12/30). WaR erneut negativ. BD. 165/85.
Harn: Diazo negativ. Bilirubin normal.

27. 7. Die Thoraxdurchleuchtung zeigt einen starren Herzblock und beidseitigen pleuralen Erguß. Es scheint sich um ein in Hilus-Lymphosarkom eingebackenes Herz zu handeln.

30. 7. Blutbild:

Eryth (Mill)	Hb	Index	Leukozyten	Neutrophile segm.	stab.	Besonderes
4,328	86	1,00	5600	65,3	5,3	Anisozytose Poikilozytose

Eos	Bas	Ly.zyten	Pl. z.	Monozyten
5,7	0,3	10,3	0,7	12,3

31. 7. Aus dem EKG werden folgende Schlüsse gezogen:
Myodegeneratio cordis, Coronarinsuffizienz, L-Hypertrophie.

5. 8. Die Lymphknoten der Parotis, des Halses, der Axillae und der Leisten sind angeschwollen und meist unverschieblich.

14. 8. 350 ccm hämorrhagischen Pleurapunctats werden abgelassen. Keine Tumorzellen darin.

24. 8. Oberhalb des rechten Bulbus, an der Stelle der Tränendrüse, ist eine harte, haselnußgroße Geschwulst aufgetreten. Ptosis.

28. 8. Nach 3 Bestrahlungen ist der Tumor fast völlig verschwunden; das Auge kann wieder geöffnet werden.

5. 9. Es treten an allen möglichen Stellen immer neue Drüsenschwellungen auf. Zunehmende Kachexie.

13. 9. Die Herzbeschwerden sind auf Bestrahlung hin verschwunden. Stets neue Metastasen. Die Bestrahlung vermag dem Drüsenwachstum nicht zu folgen.

15. 9. Blutbild:

Eryth (Mill)	Hb	Index	Leuko-zyten	Neutrophile segm.	stab.	Besonderes:
3,392	76	1,12	2300	67,0	5,0	Anisozytose. Poikilozytose.
Eos	Bas	Ly.zyten	Pl. z.	Monozyten		Basophile Granula.
8,3	0,7	6,7	0,3	12,0		

23. 9. Auftreten eines großen, bläulichroten Hautinfiltrates in der rechten Flanke, unverschieblich, Haut fixiert darüber.

7. 10. Zunehmende Verschlechterung des Allgemeinzustandes. Die Bestrahlung muß für 3 Wochen unterbrochen werden, woraufhin ein rasches Zunehmen der Drüsenschwellungen zu bemerken ist.

9. 10. Blutbild:

Eryth (Mill)	Hb	Index	Leuko-zyten	Neutrophile segm.	stab.	Besonderes: Neutr.: Tox. Granula.
3,095	65	1,05	2300	76,5	5,0	Thrombozyten vermindert.
Eos	Bas	Ly.zyten	Pl. z.	Monozyten		Anisozytose.
3,5	—	7,0	—	8,0		Basophil granulierte Erythrozyten.

16.10. Blutbild:

Eryth (Mill)	Hb	Index	Leuko-zyten	Neutrophile segm.	stab.	Besonderes: Anisozytose.
3,128	69	1,11	3400	74,3	3,0	Poikilozytose. Neutr.: Tox. Granula.
Eos	Bas	Ly.zyten	Pl. z.	Monozyten		Thrombozyten
1,3	—	9,3	0,7	11,3		vermindert.

24.10. 24.00. Patientin bricht große Mengen hellroten Blutes mit Gerinnseln. Das Blut dürfte aus dem Magen stammen. Am frühen Morgen tritt der Exitus ein.

26.10. Sektion in der Pathologisch Anatomischen Anstalt (Prof. *Werthemann*) durch Herrn Prof. *Roulet*.

Auszug aus dem Sektionsprotokoll 902/42:

An der Haut finden sich an verschiedenen Stellen vorragende Geschwulstknoten. Sie sind meistens mit der Haut stark verwachsen, dringen in diese hinein und lassen sich gelegentlich noch gut auf der Unterlage verschieben. Ein solcher hühnereigroßer Knoten verunstaltet die rechte Schulter, die Haut ist dort violett. Beide Brustdrüsen sind durch große, feste Knoten infiltriert.

Unter der rechten Brustdrüse sind zwei plattenförmige, sehr feste, von glatter Haut bedeckte Geschwulstmassen festzustellen. Unterhalb der rechten Brust beginnt ein doppelt faustgroßes, sehr festes, ähnliches Infiltrat, welches den Rippenbogen entlang bis zur Darmbeinschaufel verläuft. An der Oberfläche ist dieses feste Gebilde zum Teil rötlich gefleckt, die Haut etwas verdickt und uneben. Ein weiteres, ebenfalls faustgroßes, plattenförmiges Infiltrat verläuft der Kante des rechten Darmbeins entlang gegen das Schambein. Hier findet man zwei symmetrische pflaumengroße Tumorknoten, sowie in der Inguinalgegend beidseits ähnliche, taubeneigroße, feste Knollen. An der Innenseite beider Oberschenkel sind zahlreiche größere und kleinere, teils tiefliegende, teils oberflächlich gelegene Tumorknoten vorhanden. Ferner sind solche in der linken Achselhöhle sowie im Bereich des Rückens nachzuweisen. Auch am Rücken findet man bald flache, bald höckrige Infiltrate von bläulichroter und blasser Farbe. An keiner Stelle besteht Ulceration eines solchen Gewebsknotens.

Situs: Die Brustdrüsen zeigen graurote, knötchenförmige, quellende Geschwulstmassen, welche den durch die Haut tastbaren Tumoren entsprechen.

Brusthöhle: Das Herz liegt frei im Herzbeutel. Im Herzbeutel trüber Erguß. Der Sinus coronarius ist durch plattenartige, feste, grauweißliche Tumormassen ausgefüllt. Auch im Bereich der Innenhaut um das Foramen ovale herum und in den Vorhof hinein, sowie an der Einmündungsstelle der unteren Hohlvene sind subendocardial diffuse, infiltratartige Geschwulstmassen vorhanden. In der Nähe der Einmündung einer Lungenvene ist in der Wand ebenfalls ein kleiner, flacher Geschwulstknoten enthalten. In der Vorderwand der linken Kammer liegt ein olivgroßer Knoten; ein kleinerer in der Hinterwand. Weitere Infiltrate finden sich subendocardial in der Aortaausflußbahn.

Die Lungen sind frei von Tumor. Ein linksseitiger Hiluslymphknoten ist stark schiefrig vernarbt, enthält daneben jedoch noch weißliche Partien und einen kleinen Kalkherd.

Halsorgane: Der Follikelapparat ist schwach entwickelt. Cervicale Lymphdrüsen vergrößert, weißlich grau. Die Schilddrüse enthält da und dort quellende Geschwulstknötchen in Pfefferkorngröße.

Bauchhöhle: Am Milzhilus findet sich ein grauroter, haselnußgroßer Geschwulstknoten.

Die Leber ist von richtiger Größe. Im linken Lappen eine Geschwulst von 2,5 cm DM., die in einer kleinen Vertiefung der Leber gelegen ist.

Bei der Herausnahme der linken Niere stößt man auf größere Geschwulstpakete, welche sich bis zur Mitte erstrecken und anscheinend von den paraaortalen Lymphknoten ausgehen. Dadurch wird der linksseitige Nierenhilus durch festes weißlich, graurotes Geschwulstgewebe durchsetzt.

Auch die linke Nebenniere ist in solches Gewebe eingebettet, das bis zur Nierenoberfläche reicht. In der Kapsel der linken Niere findet sich ein pflaumengroßer, weicher Geschwulstknoten. Das Nierenbecken ist weit, weiß, mit einzelnen kleinen Blutungen. Das Nierenhilusfettgewebe völlig von Geschwulstmassen durchsetzt. Der Ureter ist ummauert und eingeengt.

Die rechte Nebenniere ist flach; auf der einen Seite grenzt ein kirschgroßer Geschwulstknoten an. Ein ähnlicher liegt in der Kapsel am unteren Pol der rechten Niere. Daneben, im Nierengewebe, finden sich hier zwei kirschkerngroße, weißliche Knoten. Nierenbecken oB.

Die Beckenorgane sind schwer zu lösen. Das kleine Becken ist wie vermauert und enthält überall feste Geschwulstmassen. Sie liegen beidseits in den Parametrien und umscheiden die Gefäße. Auch um den Mastdarm herum ist festes Geschwulstgewebe vorhanden, das aber nirgends in die Darmlichtung eingebrochen ist.

Magen-Darmkanal: Der Magen zeigt außen eine eigentümliche Beschaffenheit. Die Vorderfläche ist uneben, weißlich, infiltriert mit zahlreichen mehr graurötlichen Partien. Flach ist das Infiltrat im Bereich der kleinen Kurvatur. Im Fundus, gegen die große Kurvatur zu wird es zusehends uneben. In der Magenlichtung geronnenes Blut. Man findet die ganze Magenschleimhaut mit graurotem Tumorgewebe durchsetzt, welches die Falten vergröbert. Daneben knopfförmige, ulcerierte Wucherungen, besonders an der kleinen Kurvatur. An der Vorderwand ist hier ein Teil der Knoten geschwürig angenagt. Oberhalb des Pylorus liegt in der noch gesund erscheinenden Schleimhaut ein nicht ganz kirschgroßer Geschwulstknoten, der in die Lichtung hineinragt. Der Kot ist klebrig und deutlich hämorrhagisch. Keine Tumorknoten in Ileum, keine Vergrößerung der Peyer'schen Haufen. Auch die Lymphknoten des Gekröses sind nicht verändert.

Die angeschlagene Wirbelsäule zeigt nirgends Geschwulst.

Schädel: Auf der linken Seite, ungefähr an der A. meningea media, ist zwischen harter Hirnhaut und Schädeldach eine flache 10 Cts.-stückgroße tumorförmige Infiltration vorhanden, die sich allmählich auflöst in kleine grauweiße Knötchen. Diese sind hin und wieder streifig den Gefäßen entlang angeordnet. Auf der Innenfläche der harten Hirnhaut finden sich typische Membranen mit einigen kleinen Blutungen.

Im Übrigen zeigt das Gehirn, sowie die eröffnete linke Orbita keinen besonderen Befund.

Histologischer Befund:

Die bereits aus dem histologischen Befund des Orbitaltumors wahrscheinlich gewordene Diagnose auf **Retothelsarkom** wird durch die Untersuchung der Lymphknoten und Organmetastasen gesichert. Am charakteristischsten sind die Veränderungen in den Lymphknoten des Halses und der Axilla:

Die Lymphknotenarchitektur ist verloren gegangen. Sie wird ersetzt durch eine großzellige Wucherung mit einer Umformung des Gitterfasersystems; d h. sie besteht aus ziemlich großen, etwas ausgezogenen oder polyedrischen Zellen, die vielfach in den gut erhaltenen Partien zellige Netze darstellen, in den mehr aufgelockerten und postmortal veränderten Gebieten Unterbrechungen ihrer protoplasmatischen Ausläufer erkennen lassen. Sie besitzen einen runden oder eiförmigen, zuweilen leicht eingebuchteten Kern mit scharfer Kernmembran, in welchem 1—2 Kernkörperchen liegen. Es finden sich viele Exemplare

mit größeren oder doppelten Kernen, wobei das Zytoplasma ebenfalls an Umfang zunimmt. Viele Mitosen. Diese Zellen lehnen sich an ein Gitterfasergerüst an, welches teilweise wahrscheinlich dem alten Lymphknotengerüst entspricht, anderseits jedoch neugebildet ist und zwar auf Grund der Zellwucherung. Es sind viele Gebiete nachzuweisen, in welchen das versilberte Fasergerüst äußerst dicht erscheint; die Fäserchen bilden ein engmaschiges System, welches das Zellnetzwerk gewissermaßen verdoppelt. Viele Zellen sind von solchen Bindegewebsfibrillen umsponnen und diese Fasern folgen manchmal deutlich den Zellausläufern. Somit ist es als sicher anzunehmen, daß es sich um eine Reticulumzellwucherung handelt und daß der Tumor als Retothelsarkom angesprochen werden muß. Zwischen den gewucherten Reticulumzellen findet man ab und zu noch Lymphozyten, jedoch in spärlicher Zahl; etwas häufiger sind sie im ursprünglichen Rindengebiet. Von den Lymphsinus fehlt jede Spur. Die Fasern sind kollagene Fibrillen, besonders in der Umgebung der Gefäße. Auch sind gelegentlich hyalinisierte Faserkomplexe vorhanden.

Prägnant kommt die netzartige Zellwucherung zum Vorschein ferner in der Dura, in der Schilddrüse, Niere und Nebenniere.

In der Leber sind die Fasergerüste verstärkt und man trifft neben den Reticulumzellen auch Elemente, welche sicher Lymphozyten sind.

Im Herzmuskel durchsetzen die gewucherten Elemente das Gewebe vom Endocard bis zum Epicard. Sie sind hier allerdings vielfach abgerundet, sodaß die Differentialdiagnose gegenüber dem Lymphosarkom sehr schwer fällt. Nur der Zelltypus ist etwas anders; insbesondere ist auf die reichliche Anwesenheit polygonaler und etwas ausgezogener Zellformen hinzuweisen. Synzytiumartig wachsen die Zellen dann wieder im Bereich der Herzmuskulatur.

Auch die die Subcutis infiltratartig durchsetzende Neubildung zeigt fast durchwegs abgerundete Zellen, während sie in der Cutis wiederum netzartig erscheint.

Betrachtungen über Lymphosarkom und Retothelsarkom im Allgemeinen unter Berücksichtigung des eigenen Falles

Der **Ausgangspunkt der Lymphosarkome** ist noch ungewiß, zumal die genaue Abstammung der Lymphozyten selbst noch umstritten ist. Die Streitfrage dreht sich dabei vor allem darum, ob die Reticulumzelle überhaupt als Vorstufe der Lymphozyten betrachtet werden darf.

Downey und *Weidenreich* leiten die unreifen und reifen Lymphozyten von den Reticulumzellen ab und betrachten das R.E.S. als Keimgewebe. Ein Beweis dafür ist aber nicht erbracht und die Autoren geben selbst zu, die Lymphozyten entstünden auch durch Teilung von Lymphozyten.

Maximow weist anhand seiner Gewebsversuche auf die mannigfaltige Wandlungsfähigkeit der Reticulumzellen hin.

Neuerdings wird aber die Reticulumzelle als differenzierte Zelle betrachtet und als Stammzelle der Lymphozyten abgelehnt *(Roessle, Roulet)*.

Auch die Engländer *Dawson*, *Innes* und *Harvey* leiten die Lymphozyten und Lymphoblasten direkt von primitiven Mesenchymzellen ab und stellen daneben als selbständigen Stammbaum ebenfalls von primitiven Mesenchymzellen ausgehend die Reticuloblasten, Makrophagen und endothelialen Uferzellen.

Demgemäß werden lymphatisches Gewebe und R.E.S. als zwei, zwar verwandte, aber nach erfolgter Differenzierung durchaus verschiedene und lediglich parallel geschaltete Systeme betrachtet. Da diese nicht an Organgrenzen gebunden sind, so wird auch der Begriff der Systemerkrankung erklärlich. Im reifen Lymphknoten sind

demnach als Derivate der primitiven Mesenchymzelle vorhanden: die Lymphoblasten und Lymphozyten; die Reticulumzellen und Retothelzellen (Belegzellen der Gitterfasern); die eigentlichen Sinusendothelien; sowie die Fibrozyten des Gerüstbindegewebes.

Entsprechend verhält es sich mit den von diesen Elementen abgeleiteten Tumoren, indem zu unterscheiden sind: Lymphosarkome, Reticulo- oder Retothelsarkome (aus den Reticuloendothelien), Endotheliome (aus den eigentlichen Endothelien), sowie Fibrosarkome aus dem Gerüstbindegewebe.

Daraus geht hervor, daß, was bisher gemeinhin unter dem Namen Lymphosarkom ging, einer Aufteilung bedarf.

Der Name Reticulosarkom wurde vom französischen Pathologen *Oberling* (1928) geprägt, der als erster die Rundzellsarkome des Knochens von den Reticulumzellen des Knochenmarks ableitete und entsprechend der histogenetischen Differenzierung folgendes Schema aufstellte:

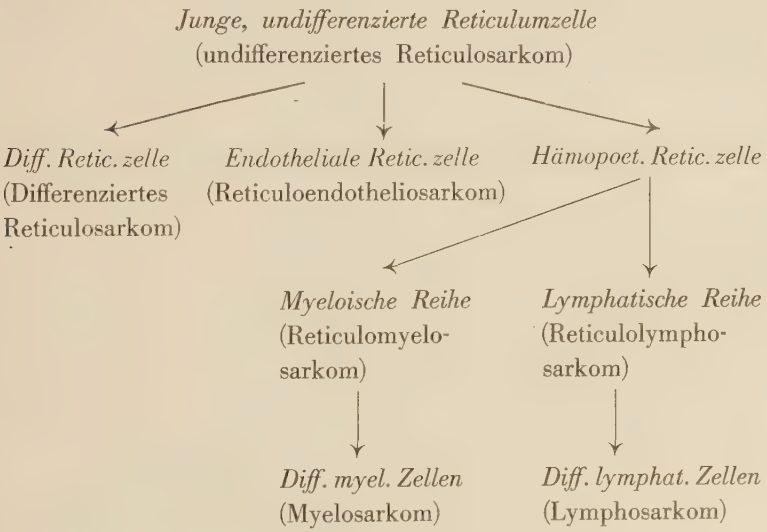

Von diesem Schema werden in Europa anerkannt die drei verschieden Formen des Retothelsarkoms, während die hämopoetische

Reticulumzelle wegfällt. *Oberling* faßte das Ewingsarkom (Reticulosarkom des Knochenmarks) als Retothelsarkom auf, während in Amerika das Ewingsarkom von den Blutgefäßen des Knochens abgeleitet wird. (*Ewing* selbst nimmt die Kapillarendothelien als Ausgangspunkt an.)

Eine neue Theorie der Histogenese des Ewingsarkoms stammt von *Beck*. Auf Grund mehrfach gefundener rosettenartiger Strukturen im Tumorgewebe, deren Zellen an Osteoblasten erinnern, wird die Möglichkeit eines unreifen Osteoblastensarkoms erörtert: unreif darum, weil es im Rosettenzentrum nie zu einer eigentlichen Knochenbildung gekommen ist. Anderseits wurden in Retothelsarkomen nie Rosettenstrukturen gefunden. Dieser neue Gesichtspunkt reicht zwar nicht aus zur Klärung des Problems, ist aber ein wertvoller Hinweis.

Bezüglich der Histogenese des Lymphosarkoms nimmt *Neumann* eine ähnliche Stellung ein wie *Oberling*, indem er ebenfalls eine hämopoetische Reticulumzelle annimmt und etwas zu scharf trennt zwischen Systemerkrankungen und Tumoren:

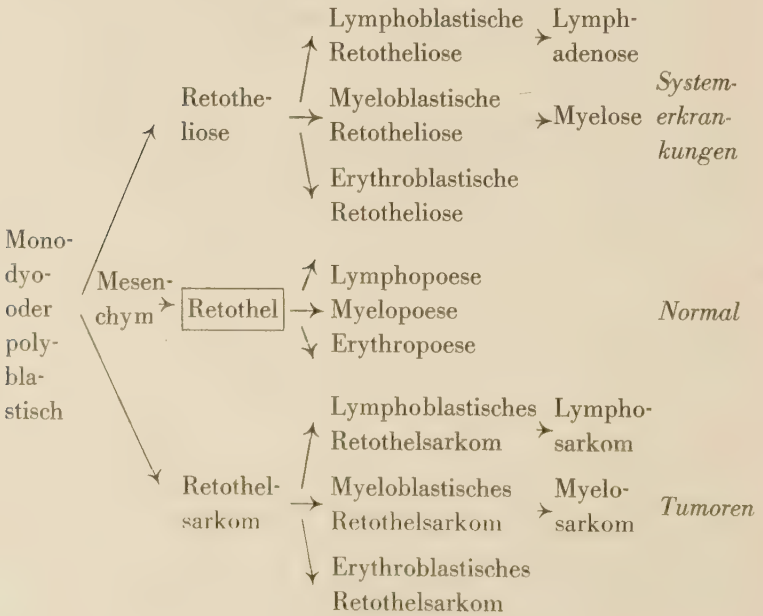

Etwas anderer Ansicht sind *Dawson*, *Innes* und *Harvey*. Sie setzen Sarkome, die aus Reticulumzellen und Lymphoblasten hervorgehen, einander gleich als strahlenempfindliche Tumoren von lymphoidem Gewebe und leiten sie direkt von einer primitiven mesenchymalen Stammzelle ab. Demgemäß wird eine Scheidung in Reticuloendotheliosarkom und Lymphosarkom als unnötig erachtet: „Das Lymphosarkom vom kleineren oder größeren Zelltyp geht aus von einer un- oder wenig differenzierten Mesenchymzelle, die ausgereift die Stammzelle des lymphoiden Gewebes darstellt und die Fähigkeit besitzt, Reticuloblasten, Fibroblasten und Lymphoblasten zu produzieren."

Das modernste und übersichtlichste Schema über die komplizierten Verhältnisse der Hämoblastosen verdanken wir *Roessle*. Dieses Schema berücksichtigt die Hyperplasien, Tumoren, Systemerkrankungen und leukämischen Formen und enthält der Vollständigkeit halber auch einige rein theoretische Geschwülste.

Grundlegend vor allem ist die scharfe Trennung in die beiden selbständig nebeneinander bestehenden Parenchyme des lymphatischen und reticulären Gewebes.

Schema der Hämoblastosen nach *Roessle*.

	Undifferenzierte Mesenchymzelle			
Mutterzelle	Erythroblast	Myeloblast	Lymphoblast	Reticulumzelle
Art der Neubildung				
Gutartig	Erythroblastom?	Myelom?	Lymphom?	Retotheliom?
Systemartig	Erythroblastose	Multiples Myelom	Lymphadenose	Reticulosis
Lokal bösartig	Erythrobl. Sark. (Leber)	Myelosarkom	Lymphosarkom	Retothelsarkom
Systemat. bösartig	?	Myelosarkomatose	Lymphosarkomatose	Reticulosarkomatose
Leukämisch	Polyzythämie	Myeloische Leukämie	Lymphat. Leukämie	Monozyten Leukämie

Aus diesen neuen Anschauungen geht hervor, daß das „alte Lymphosarkom“ nunmehr folgende Aufteilung erfährt:

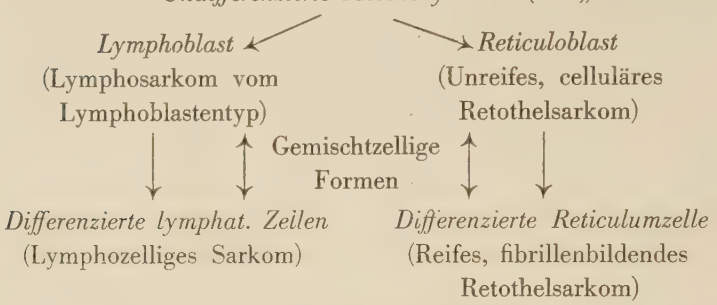

Wie die histologischen Organbefunde im speziellen Fall gezeigt haben (Leber, Herz, Subcutis), ist die Differentialdiagnose zwischen Lymphosarkom und Retothelsarkom nicht immer leicht zu stellen, da vereinzelt auch eine lymphozytäre Wucherung festgestellt werden konnte.

Roessle ist dafür, daß die beiden Tumoren als zwei völlig verschiedene Geschwulstformen getrennt werden, und lehnt sogenannte „Übergänge“ ab. Dabei bleibt aber die Möglichkeit offen, daß beide Gewebe zusammen, aber unabhängig voneinander wuchern können.

Von *Oliveira* wurde das Retothelsarkom wie folgt unterteilt:

1. Cytoplasmatisch-syncytial afibrillärer Typus
   (Es lassen sich keine argentophilen Fibrillen nachweisen.)
2. Cytoplasmatisch-syncytial fibrillärer Typus
   (Intraplasmatische argentophile Fibrillen. Auflockerung des Syncytiums.)
3. Fibro-reticulo-syncytialer Typus
   (Deutlich entwickeltes Retikelnetzwerk.)
4. Fibro-cellulär differenzierter Typus
   (Die Zellen hängen nur noch durch dünne fasrige Fortsätze zusammen oder liegen frei in den Maschen eines Netzwerks, mit dessen Fasern sie in Verbindung treten können. Reichlich argentophile Fasern, die die Zellen umspinnen. Auftreten kollagener Fasern.)

5. Polymorphzellige Retothelsarkome
(Bildung von Riesenzellen.)
6. Geschwülste mit Differenzierung in hämatopoetischer Richtung: Reticulolympho- und Reticulomyelosarkom.

Verhagen fügt den Retothelsarkomformen *Oliveiras* eine Gruppe mit gleichzeitig, aber unabhängig davon bestehenden anderen hämatopoetischen Prozessen bei.

Auf die **formale und causale Genese der Tumoren** soll hier nicht näher eingegangen werden. Schon aus der Mannigfaltigkeit der Theorien geht hervor, daß für den klinischen Einzelfall nur ausnahmsweise eine befriedigende causale Erklärung zur Verfügung steht. Das bei den Rundzellsarkomen der Orbita relativ häufig angeführte Trauma läßt hier vollkommen im Stich. Ebenso fehlen chemische und aktinische Reize. Etwa wird auch eine vorausgegangene chronische Infektion (Lues, Tbc., Typhus) verantwortlich gemacht. In unserem Falle ist eine chronische und langjährige Infektion vorausgegangen, die Beziehungen zum lymphatischen Apparat aufweist. Ob überhaupt und was für eine Rolle dieses Trachom aber bezüglich der Genese des Lymphosarkoms gespielt hat, sei dahin gestellt.

Von wo ist der Tumor im geschilderten Falle ausgegangen?

Ungefähr zu gleicher Zeit erfolgte das Auftreten der Geschwulst in der linken Orbita, das Anschwellen der präauricularen Drüse rechts, sowie der beidseitigen Hilusdrüsen. Demgemäß darf klinisch eine primär multizentrische Genese des Retothelsarkoms (Retothelsarkomatose) entsprechend der Lymphosarkomatose von *Kundrat-Sternberg* angenommen werden, zumal eine Ausbreitung auf dem Lymphwege unwahrscheinlich ist.

Auf eine andere, pathologisch-anatomische Deutung wird an späterer Stelle zurückgekommen (S. 25).

Betrachten wir zunächst den **Ausgangspunkt lymphatischer und reticulärer Geschwülste in der Orbita:**

Hier kommt vor allem in Frage das Interstitium der Tränendrüse, wo das adenoide Gewebe in der Umgebung von Gefäßen und Drüsenausführungsgängen oftmals den Eindruck von Lymphfollikeln bietet *(Schirmer* und *Berlin)*.

Goldzieher faßt „Lymphome" der Orbita als abgeschnürte und eingewucherte Conjunctivalfollikel auf. Im Fornix conjunctivae liegen neben den accessorischen Tränendrüsen von *Krause* die Noduli lymphatici conjunctivales.

Meller unterstützt diese Theorien und zeigt, daß der Ausgang von den oberflächlichen Schichten der Bindehaut erfolgen kann, ohne daß diese später Veränderungen aufweist.

Die von *Arnold* erwähnten winzigen lymphatischen Gebilde in der Orbita sind nicht nachgewiesen und werden daher von den meisten Autoren abgelehnt.

Marchand führt die Adventitialzellen in der Orbita an.

In ähnlicher Weise nimmt *Berlin* Bindegewebs- und Gefäßzellen als Ausgangspunkt für „Lymphome" an, während *Kerschbaumer* an eine direkte Ablagerung von Lymphozyten aus dem Blute glaubt.

Ferner bestehen die Möglichkeiten der Hamartie und der Metaplasie und schließlich sei noch auf die Elemente des reticuloendothelialen Systems aufmerksam gemacht, die auch in der Orbita vorkommen. Sie können, wie das lymphatische Gewebe, als über die Organgrenzen hinausgehendes selbständiges mesenchymales System und als funktionelle Einheit Ausgangspunkt sein nicht nur für lokale, sondern vorwiegend für Erkrankungen des ganzen Systems.

Im vorliegenden Fall wird der Nachweis eines Retothelsarkoms der Orbita erbracht. Weitere gesicherte Fälle konnten in der **Literatur** nicht gefunden werden. Hingegen ist an dieser Stelle darauf hinzuweisen, daß drei Fälle von italienischen Autoren beschrieben wurden, bei denen sich eventuell die Diagnose auf Retothelsarkom der Orbita ebenfalls stellen läßt.

Baquis erwähnt ein „Reticulom" der Orbita bei einem 10-jährigen Knaben. Nach einem ersten Bestrahlungserfolg führte ein Rezidiv trotz Exenteration ad exitum. Der Tumor wird als Primärsarkom der Elemente des reticuloendothelialen Systems bezeichnet und den Ewing-sarkomen beigerechnet, obschon er nicht vom Knochenmark ausging.

Eine genauere Schilderung des histologischen Befundes gibt *Mossa* in einem zweiten Fall: Eingelagert in einem netzartigen Gewebe, das reich an feinsten Hohlräumen ist, finden sich Zellen,

deren Kern durch Chromatinarmut auffällt und die durch zierliche Plasmafortsätze unter einander anastomosieren. Das Tumorgewebe ist reich an Gefäßen, wobei sich aber nirgends eine intravasale Endothelwucherung findet. Vereinzelt sieht man Mitosen. Die Silberimprägnation läßt ein dichtes, reticuläres Fibrillennetz erkennen. Die reticulären Zellen stehen mit dem adventitiellen Bindegewebe in Verbindung. Auch dieser Fall wird als Reticuloma bezeichnet. Der Verlauf erwies sich als günstig.

Der dritte Fall, bei dem es sich um einen retrobulbären Tumor handelte, stammt von *Moretti*. Die Probeexzision zeigte teils mesenchymale, teils epitheliale Strukturen, was den Verfasser veranlaßte, die Geschwulst als Reticuloendotheliosarkom zu bezeichnen.

Bezüglich der „Reticulome" ist noch folgendes zu sagen: Reticulome verschiedener Körperregionen wurden bereits beschrieben von *Komocki*, *Tedeschi*, *Pescatori* und *Fragolà*. Wie *Roulet* nachwies, handelte es sich bei diesen Fällen nicht um Retothelsarkome in seinem Sinne, sondern um Geschwülste, die lediglich den Aufbau des reticulären Gewebes imitierten und gelegentlich kollagene Fasern bildeten. Die Charakteristika des Retothelsarkoms fehlten. Jedenfalls darf das Mesenchym, resp. das gemeine reticuläre Bindegewebe nicht mit dem reticulo-endothelialen Gewebe identifiziert werden. Es ist also eine gewisse Vorsicht gegenüber dem „Reticuloma" geboten; immerhin scheint besonders der von *Mossa* erhobene Befund als Retothelsarkom der Orbita zu imponieren.

Klinik der orbitalen „Rundzellsarkome"

Wenn hier versucht werden soll, auf gewisse klinische Differenzen zwischen Lymphosarkom und Retothelsarkom der Orbita hinzuweisen, so stellen sich diesem Versuch von vornherein außerordentliche Schwierigkeiten entgegen. Da die beschriebene Abtrennung einer Sondergruppe aus der Sarkomreihe zeitlich noch nicht weit zurückliegt, so ist es verständlich, daß die klinischen Angaben über das Retothelsarkom noch spärlich sind und weiteren Ausbaues bedürfen. Eine sichere Beschreibung von orbitalem Retothelsarkom fehlt überhaupt. Dagegen darf angenommen werden, daß sich unter den bisher bekannten „Rundzellsarkomen" der Orbita auch Retothelsarkome befunden haben, die aber nicht als solche abgegrenzt worden sind.

Wenn nun ein klinischer Vergleich gezogen werden soll, so kann er, wenigstens für die Orbita nur ein Hinweis sein, der sich auf die bei den Retothelsarkomen allgemein gewonnenen Anschauungen stützt; denn ein einzelner Fall läßt sich nicht verallgemeinern. Daß die klinische Abgrenzung infolge weitgehender Ähnlichkeit von untergeordneter Bedeutung ist, wurde bereits früher erwähnt.

Allgemein werden an **klinischen Symptomen** bei Orbitaltumor aufgeführt: Schmerz, Druckgefühl hinter dem Bulbus, Doppeltsehen, Myopie, Astigmatismus, Exophthalmus, seitliche Bulbusverlagerung u.a.

Im speziellen Falle waren nur vorhanden die Ptosis, eine leichte Verdrängung des Bulbus nach unten, sowie die palpable Resistenz des Tumors. Der Visus war normal und eine Störung durch Doppelbilder wurde durch die vorhandene Ptosis verhindert. Eine genaue Lokalisation des Tumors war nicht möglich.

Der Überblick *Birch-Hirschfelds* über die **zeitliche Entwicklung** des Rundzellsarkoms der Orbita zeigt für die Mehrzahl der Fälle ein sehr rasches Wachstum. Auch bei den Retothelsarkomen wird meist eine überaus rasche Entwicklung (innert Monaten) festgestellt, wobei ca. 30% der Fälle innert Jahresfrist ad exitum kommen. Anderseits aber liegen auch Fälle vor, wo der Prozeß lange auf eine Drüsengruppe beschränkt blieb und erst später infiltratives Wachstum erfolgte. Der vorliegende Fall erweist sich schon dadurch als interessant, als die äußerliche Entstehung des Tumors von Anfang an beobachtet und auf eine Zeitspanne von ca. 16 Tagen festgelegt werden konnte. Der Tumor blieb in seinen primär festgestellten Herden ungefähr 5 Monate stationär, um dann als schwerste Retothelsarkomatose rapid ad exitum zu führen.

Bezüglich der **Beteiligung der verschiedenen Lebensalter** findet *Birch-Hirschfeld* für das Lymphosarkom eine Kurve, die zwei deutliche Höhepunkte aufweist. Der erste liegt vor allem im 1. und auch noch im 2. Jahrzehnt. Für diesen Zeitraum wird eine besonders bösartige und häufige Form des Sarkoms angenommen. Hierher sind der Fall von *Mainzer* und zwei analoge Fälle von *Birch-Hirschfeld* zu zählen, die als Rundzellsarkome mit Knorpeleinschluß imponierten und die Bedeutung embryonaler Keimabsprengung für die Genese im Sinne der *Cohnheim'schen* Theorie erkennen ließen.

Ein zweiter, geringerer Anstieg der Häufigkeit der Rundzellsarkome der Orbita erfolgt im 5. und 6. Jahrzehnt. Dann sinkt die Kurve rasch und die Statistik geht mit wenigen Fällen des 8. Jahrzehnts zu Ende. Sofern sich aus diesem Material allfällige Retothelsarkome herausnehmen ließen, dürfte die Kurve vielleicht eine gewisse Änderung erfahren, da die Retothelsarkome eine andere Verteilung aufweisen. Grundsätzlich ist jedes Lebensalter beteiligt, aber Erkrankungen vor 40 Jahren sind extrem selten. *(Nobécourt* und *Siège* fanden ein Retothelsarkom bei einem Mädchen von 18 Monaten.) Die überwiegende Mehrzahl der Fälle fällt ins 5.—7. Jahrzehnt, womit man die Retothelsarkome zu den Alterserkrankungen zählen kann.

(Diese Angaben gelten für Retothelsarkome verschiedenster Lokalisation. Ob sie sich auf die Orbita übertragen lassen, bleibt nachzuweisen.) Aus dem 9. Lebensjahrzehnt ist ein Fall bekannt, dem der vorliegende beigesellt werden darf.

Betrachtet man die **Verteilung der Orbitalsarkome auf die Geschlechter,** so ergibt sich nach verschiedenen Autoren ein geringes Überwiegen der Männer von 5 : 4 oder 7 : 5 bis 2 : 1.

Für die Retothelsarkome konnte keine Bevorzugung eines Geschlechtes eruiert werden.

Die Veränderungen des Blutbildes

sind beim Lymphosarkom geringgradig und und uncharakteristisch. Es macht sich allmählich eine Lymphopenie geltend entsprechend dem zunehmenden Befallensein des lymphatischen Apparates, sowie eine sekundäre Anämie. Typisch wird der Befund beim Auftreten von Sarkomzellen im Blut. (Sarkoleukämie.) Die Blutsenkungsgeschwindigkeit ist erhöht.

Für das Retothelsarkom werden folgende, zum Teil ähnliche Angaben gemacht: Die Erythrozytenzahl kann bis auf 2,8 Millionen absinken. Die Leukozyten sind in 50% der Fälle vermehrt (bis höchstens 20 000), wobei den Neutrophilen ein Anteil bis 80% zufallen kann. Jugendformen der Granulozyten kommen nur vereinzelt vor. Die Lymphozyten können anfangs vermehrt sein, was als kompensatorischer Ausgleichsversuch des nicht ergriffenen Gewebes

gedeutet wird. Wichtiger aber ist die mit der Ausbreitung der Geschwulst auftretende Lymphopenie. Die Zahl der Monozyten kann normal aber etwa auch vermehrt sein. Angaben über die Senkung fehlen. Leichte Erhöhung der Temperatur bildet die Regel.

Vergleicht man die im eigenen Fall gewonnenen Blutbilder mit obigen Angaben, so zeigt sich, daß sie nicht schlecht übereinstimmen. Die Anämie ist vorhanden, ebenso der prozentuale Anstieg der Granulozyten (bis 76,5%), sowie die Lymphopenie. Die vorgegefundene Anisozytose, Poikilozytose und basophile Punktierung werden ebenfalls vereinzelt bei Retothelsarkom angegeben. Wesentlich vermehrt ist die Zahl der Monozyten. Selbstverständlich kann hier nicht von einer Monozytenleukämie gesprochen werden, aber es sei daran erinnert, daß *Schilling* in seiner trialistischen Lehre die Monozyten von den Reticulumzellen ableitet und daß *Roessle* die Monozytenleukämie entsprechend der Reticulumzelle zuordnet. Nicht ganz ins Schema paßt die vorübergehende Eosinophilie. Schließlich sei noch beigefügt, daß sich die vorgefundene allgemeine Reduktion der Blutelemente (Leukozytenabfall, toxische Granula) als aktinische Schädigung im Sinne der Panmyelophthise deuten läßt. Die Blutsenkung war vorübergehend erhöht; die Temperatur war meist subfebril.

Weitere klinische Erscheinungen bei Lymphosarkom und Retothelsarkom

Gemeinsam sind die allgemeinen Symptome des malignen Tumors, wie Müdigkeit, Appetitlosigkeit, Abmagerung und die Symptome des raumbeengenden Prozesses.

Beim Lymphosarkom wird gegenüber dem Retothelsarkom auf folgendes hingewiesen: Einmal die Größe des Primärtumors, sowie die frühzeitigen, weichen Metastasen; dann auf eine gewisse Neigung zu Ulceration und Blutung und schließlich auf die nicht so häufige Generalisation.

Für das Retothelsarkom gelten folgende Beobachtungen: Die Erkrankung beginnt meist mit einer Drüsenschwellung an der oberen Körperhälfte. (Tonsillen 40%, Nasen-Rachen 20%, Mesopharynx, Hals- oder Achsellymphknoten). Aber auch die untere Körperhälfte

kann den Ausgangspunkt bilden. (Bauchlymphknoten, Milz). Der Beginn ist selten zu erfassen, da die Primärtumoren sich auszeichnen durch ihre Kleinheit und entsprechende Symptomarmut. Ferner ist charakteristisch eine ausgesprochene Fernmetastasierung und Neigung zur Generalisation. Die Ausbreitung auf dem Lymph- oder Blutweg zeigt die Eigentümlichkeit, daß die Primärtumoren der oberen Körperhälfte hauptsächlich ins Abdomen streuen und umgekehrt die abdominellen Formen in die obere Körperhälfte. Infolge des Wachstums des Primärtumors kann die Unterscheidung zwischen ihm und den Metastasen eventuell recht schwierig sein. Außerdem kommt auch eine multizentrische Genese vor. Das Tumorgewebe besitzt eine Neigung zu nekrotischem Zerfall und ist daher meist von weicher Konsistenz. Bedrohliche Spontanblutungen sollen selten vorkommen. Daß sie vorkommen, beweist der vorliegende Fall.

Nach dieser Charakterisierung des Retothelsarkoms müssen wir nochmals zurückkommen auf den **Ausgangspunkt der Geschwulst in unserem Fall.** Es ergeben sich dabei folgende Möglichkeiten, die in der Reihenfolge zunehmender Wahrscheinlichkeit aufgezählt werden:

1. Ausgangspunkt in der Orbita. Dafür spräche der häufige, lokalisierte Beginn in der oberen Körperhälfte.
2. Multizentrischer Beginn als Retothelsarkomatose. Dafür spricht der klinische Befund des gleichzeitigen Auftretens in Orbita, gegenseitiger präauricularer Drüse und Mediastinum.
3. Ausgang im Bereich der retroperitonealen Lymphdrüsen. Dafür spricht der Sektionsbefund (stärkste Hyalinisierung in dieser Gegend), sowie die bisher für das Retothelsarkom gewonnenen Erkenntnisse. Der beschriebene Fall wäre also als abdominale Form des Retothelsarkoms mit Fernmetastasierung in die obere Körperhälfte und späterer Generalisierung zu betrachten. Die dauernde klinische Beobachtung der Patientin bildet keinen Widerspruch, da ja der Primärtumor, sofern er nicht an der Körperoberfläche liegt, zunächst meist symptomlos und unerkannt entsteht. Damit wäre auch das nicht recht zusammenpassende Geschwulstauftreten in linker Orbita und rechter Präauriculardrüse geklärt. Schließlich liegt auch noch ein ähnlicher Fall von *Buschke* vor, der ein metasta-

tisches Retothelsarkom der Aderhaut bei einem 59jährigen Mann beschreibt. Den Ausgangspunkt bildete der lymphatische Apparat des Dünndarms. Die Metastase in der Uvea war die einzige und ausgezeichnet durch ein vorwiegend intravasales Wachstum in den Aderhautgefäßen.
Bei unserer Patientin wurden keine intraocularen Tumormetastasen gefunden.

Zur **Prognose der „Rundzellsarkome"** ist folgendes zu sagen: Nach *Ruff* zeigen nicht alle Lymphosarkome denselben bösartigen Verlauf; es sollen sich sogar einige Fälle spontan zurückgebildet haben. Auf den besonders malignen Verlauf im frühen Kindesalter wurde bereits hingewiesen.

Für das Retothelsarkom gehen die Meinungen noch etwas auseinander, besonders bezüglich der Generalisation. Die früher gehegte Ansicht, die Prognose sei eventuell günstiger als beim Lymphosarkom wurde fallen gelassen. Nach *Verhagen* sterben 92% der Erkrankten, 1/3 davon schon im ersten Jahr.

Zum Schluß noch einige Worte zur **Therapie.** Die beiden Tumorformen zeigen bezüglich der Therapie keine wesentlichen Differenzen.

Wird ein isolierter Primärtumor gefunden, so ist zweifellos die Exstirpation mit nachfolgender Bestrahlung am Platze. Die Diskussion, ob Wachstum und Metastasierung durch chirurgische Eingriffe gefördert werden, erscheint angesichts des allgemein rapiden Verlaufs weniger wichtig. Handelt es sich um eine primäre Systemerkrankung, so kann ein operativer Eingriff höchstens lokale Erfolge zeitigen. Hingegen ist hier zu erwähnen, daß schon in mehreren Fällen von Retothelsarkom eine günstige Beeinflußung der Metastasen durch Operation des Primärtumors beobachtet wurde.

Erfahrungsgemäß sprechen die Sarkomatosen am besten an auf Röntgenbestrahlung. Dadurch läßt sich die Erkrankung vielleicht über längere Zeit zum Stillstand oder eventuell gar zur Ausheilung bringen. Aber meist verhält es sich so, daß von einem bestimmten Zeitpunkt an der Tumor sich gegen die Bestrahlung refraktär erweist oder daß diese mit der Geschwulstausbreitung nicht mehr Schritt zu halten vermag.

Im vorliegenden Fall konnte das Leiden für etwa 5 Monate zum Stillstand gebracht werden. Ein Tumor der rechten Orbita verschwand nach Bestrahlung.

Schließlich aber konnte die Bestrahlung dem rapiden Wachstum und der Metastasierung der Geschwulst nicht mehr folgen und mußte sogar infolge der starken Verschlechterung des Allgemeinzustandes (Blutbild!) abgesetzt werden. Dabei konnte die von *Sédan*, *Astier* und *Caudière* bei lymphatischen Tumoren gemachte Beobachtung bestätigt werden: „Die Bestrahlung hat einen guten lokalen Erfolg, hingegen scheint sich der Prozeß jedesmal in die nächstliegende Lymphknotengruppe zurückzuziehen."

Herrn Dr. Bürki, Oberassistent der Universitäts-Augenklinik Basel, danke ich für seine Ratschläge bei der Anfertigung der Arbeit.

Zusammenfassung

Nach einem kurzen Überblick über die differential-diagnostisch wichtigen Tumoren der Orbita wird ein Fall von generalisierter Retothelsarkomatose bei einer 83 jährigen Frau besprochen. Ungefähr gleichzeitig traten bei dieser Patientin, die sich eines chronischen Trachoms zufolge unter dauernder ärztlicher Kontrolle befand, Tumoren in der linken Orbita, sowie der rechten präauricularen Drüse auf. Nach Exstirpation des Orbitaltumors und nachfolgender Bestrahlung blieb der Fall zunächst einige Monate stationär, um dann unter zunehmender Kachexie als allgemeine Retothelsarkomatose ad exitum zu führen. Die Diagnose wurde durch eingehende histologische Untersuchungen gesichert. In den anschließenden allgemeinen Betrachtungen wird auf die Histogenese von Retothelsarkom und Lymphosarkom eingegangen. Dann werden die theoretischen Ausgangspunkte in der Orbita angeführt und schließlich die bisher gewonnenen klinischen Erkenntnisse beider Tumorformen angeführt und einander gegenübergestellt. Für das beschriebene Retothelsarkom darf wohl der Ausgangspunkt in die retroperitonealen Lymphdrüsen verlegt werden, womit der Orbitaltumor als Fernmetastase eines klinisch unerkennbaren abdominalen Primärtumors aufzufassen ist.

Literatur

1. *Baquis:* Ulteriore contributo allo studio dei tumori del sistema reticolo endotheliale. Lett. oft. IX. 167, 1932.
2. *Beck:* Rosettenartige Bildungen in Ewingsarkomen. Virch. Archiv, Bd. 308, 1942.
3. *Birch-Hirschfeld:* Erkrankungen der Orbita im kurzen Handbuch der Ophth. von Schieck und Brückner. Bd. III, 1930.
4. *Birch-Hirschfeld:* Im Handbuch der gesamten Augenheilkunde. 2. Aufl. Bd. 9. 1. Abt., Kp. XIII. Krankheiten der Orbita. 1930.
5. *Buschke:* Metastatisches Retothelsarkom des Auges. Kl. M. bl. f. A. H. K., Bd. 98, 457, 1937.
6. *Dawson, Innes und Harvey:* Debatable tumours. II. Lymphosarcoma. Edinburgh Medical Journal, Vol. 44, 1937.
7. *Dietrich:* Allgemeine Pathologie und pathologische Anatomie. Bd. I, 253, 1937.
8. *Fehler:* Über eine von der Tränendrüse ausgegangene Lymphosarkomatose. Diss. Tübingen, 1937.
9. *Greifenstein:* Klinik der Retothelsarkome. Arch. f. Ohrenheilkunde. Bd. 143, 1937.
10. *Gross:* Bilateral symmetrical exophthalmos due to retrobulbar lymphosarcoma. Report of a case. Radiology. Bd. 31, 1938.
11. *Mainzer:* Zur Kenntnis der Genese der Orbitalsarkome. Diss. Basel, 1936.
12. *Marcotty:* Doppelseitige aleukämische Lymphadenome der Orbita und Tränendrüse. Klin. M. bl. f. A. H. K. Bd. 68, 166, 1922.
13. *Meller:* Die lymphomatösen Geschwulstbildungen in der Orbita und im Auge. V. Graefes Arch. Bd. 62, 130, 1906.
14. *Meller:* Über die Beteiligung der Orbita und des Auges an lymphomatösen Prozessen. Zeitschr. f. A. H. K. Bd. 15, 538, 1906.
15. *Meller:* Weitere Mitteilungen über lymph. Geschwülste der Orbita und Tränendrüse unter bes. Berücksichtigung des Lymphosarkoms. Kl. M. bl. f. A. H. K. Bd. 45, I. 491, 1907.
16. *Moretti:* Caso di reticuloma orbitario. Rass. ital. ott. Vol. 5, 426, 1936.

17. *Mossa:* Il reticuloma dell'orbita. Boll. ocul. 14, 869, 1935, N. 1.

18. *Oppikofer:* Zwei Fälle von Reticulosarkom des Knochenmarks. Schweiz. Zeitschr. f. Path. u. Bact. Vol. III, 199, 1941.

19. *Peters:* i. Handb. d. spez. path. Anat. u. Histologie von Henke und Lubarsch XI/2 Auge. 2. Teil, Orbita, 1931.

20. *Roessle:* Das Retothelsarkom der Lymphdrüse. Beitr. pathol. Anat. Bd. 103, 1939.

21. *Roulet:* Das primäre Retothelsarkom der Lymphknoten. Virch. Archiv. Bd. 277, 1930.

22. *Roulet:* Bemerkungen zum Aufsatz von Komocki: Ein Fall von Retikuloma des Magens. Z. bl. f. Path. Bd. 78, 1941/42.

23. *Sédan, Astier* et *Caudière:* Sur la radiothérapie d'un lymphocytome et d'un lymphoblastome de l'orbite. Ann. d'oc. T. 168, 815, 1931.

24. *Sédan, Astier* et *Caudière:* Lymphoblastome du sac lacrymal généralisé après étape orbitaire à la totalité de l'appareil lymphatique. Z. bl. f. Ophth. Bd. 27, 373, 1932.

25. *Stock:* Bemerkung zur Arbeit von Meller. Klin. M. bl. f. A. H. K. Bd. 45, 509, 1907.

26. *Treigny:* Un cas de lymphocytome de l'orbite. Bull. Soc. franç. Ophth. 406, 1936.

27. *Verhagen:* Über das Retothelsarkom in s. histolog. u. klin. Bedeutung. Z. Krebsforschung, Bd. 50, 1940.